Universidad de Antofagasta

Comisión Nacional de Acreditación CNA-Chile

Odontología acreditada 6 años
- Antofagasta, diurna, presencial
- Hasta septiembre 2028
- Universidad de Antofagasta acreditada en nivel avanzado

ODONTOLOGÍA UNIVERSIDAD DE ANTOFAGASTA

Fracturas de dientes permanentes

Grupo 3 - Dra. Mamani

Fracturas de dientes permanentes

Las fracturas dentarias forman parte de los traumatismos dentoalveolares, que son lesiones causadas por impacto que afectan al diente y/o los tejidos duros y blandos que lo rodean. Estas lesiones pueden clasificarse de acuerdo al tejido afectado, esto es tejidos del diente (esmalte, dentina y/o pulpa), tejidos periodontales, el hueso de soporte, la encía o la mucosa oral.

TDA es una lesión traumática que afecta al diente propiamente tal y a las estructuras de soporte que lo rodean, consecutiva a un impacto violento. Los síntomas y signos frecuentes son: dolor, inflamación, impotencia funcional, sangrado o hemorragia crevicular, desplazamiento de piezas dentarias, deformación de la arcada, pérdida de tejidos.

Clasificación de fracturas

Fracturas coronarias:

- **Fractura coronaria no complicada:** Fractura de la corona dental con pérdida de esmalte y dentina, sin exposición pulpar.
    1. **Infracción de esmalte:** Cuando se produce una fractura incompleta del esmalte (grieta o fisura), sin pérdida de sustancia dental.
    2. **Fractura de esmalte:** Cuando se produce una fractura con pérdida de sustancia dental pero localizada en el esmalte.
    3. **Fractura esmalte - dentina:** Cuando se produce una fractura con pérdida de sustancia dental que abarca al esmalte y a la dentina pero sin compromiso pulpar.

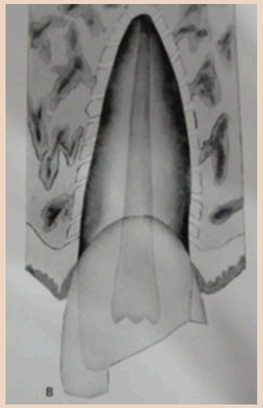

Clasificación de fracturas

Fracturas coronarias:

- **Fractura coronaria complicada:** Fractura de la corona dental con pérdida de esmalte y dentina con exposición pulpar.

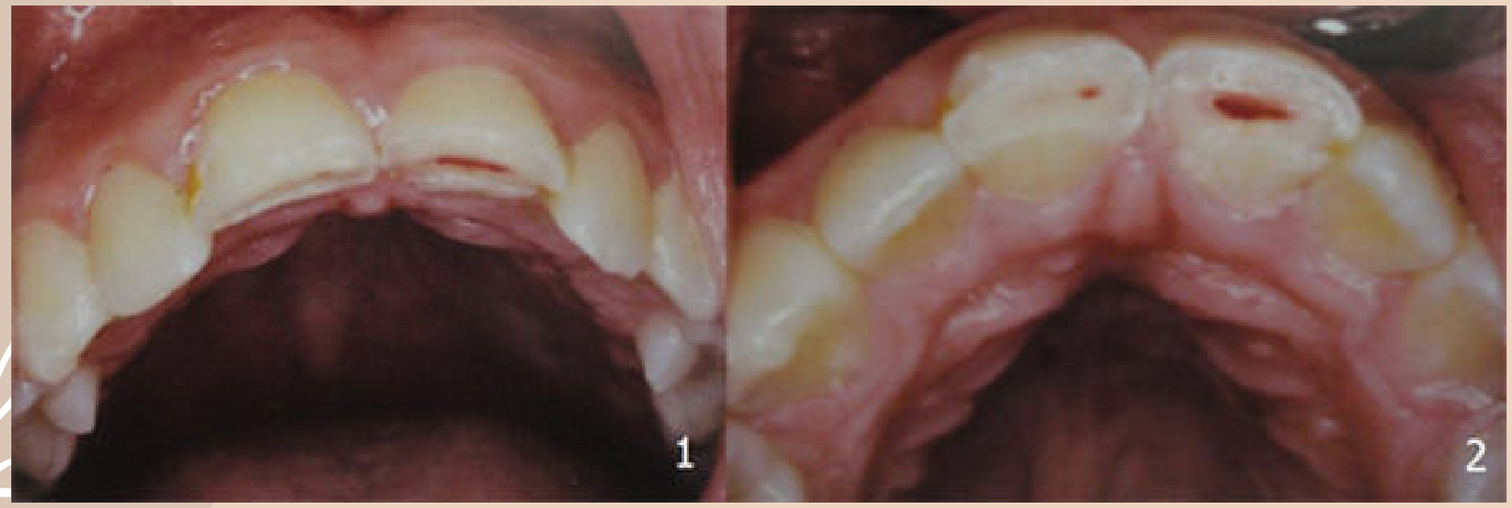

Clasificación de fracturas

Fracturas coronarias:

- **Fractura corono-radicular:** Fractura de corona y raíz que involucra esmalte, dentina y cemento. Puede o no haber exposición pulpar.

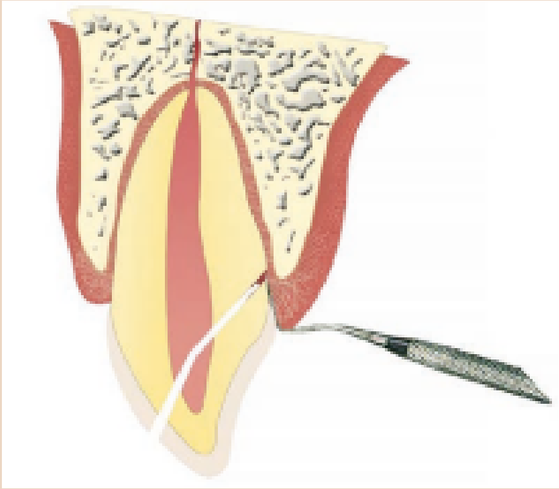

Clasificación de fracturas

Fracturas radiculares: Las fracturas radiculares pueden ser vertical, horizontal o ligeramente oblicua y se clasifica según el tercio radicular donde se produce.

- **Fractura radicular apical:** Fractura de la raíz del diente que ocurre en la parte inferior o apical de la raíz.
- **Fractura radicular media:** Fractura radicular que afecta el tercio medio de la raíz.
- **Fractura radicular cervical:** Fractura radicular que afecta el tercio cervical o gingival de la raíz. Estas pueden ser subcrestales (bajo la cresta alveolar) o supracrestales (sobre la cresta alveolar).

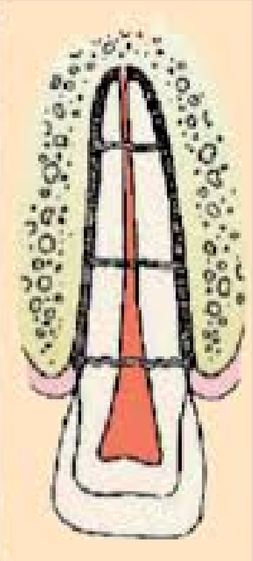

Clasificación de fracturas

Fractura vertical:

Fractura de forma longitudinal a lo largo del eje del diente, puede afectar a, esmalte, dentina, cámara pulpar y/o cemento radicular.

- **Fractura vertical incompleta:** afecta solo a una parte de la raiz
- **Fractura vertical completa**: afecta totalmente a la raiz, se extiende de lado a lado.

Factores de riesgo

Para los dientes permanentes, la mayoría de los TDA son secundarios a:

- Caídas
- Deportes
- Accidentes de tráfico
- Violencia
- Malos hábitos
- Posición dental
- Edad
- Sexo
- Lugar
- Resaltes aumentados
- Labio superior corto
- Respiración bucal
- Succión digital o chupete

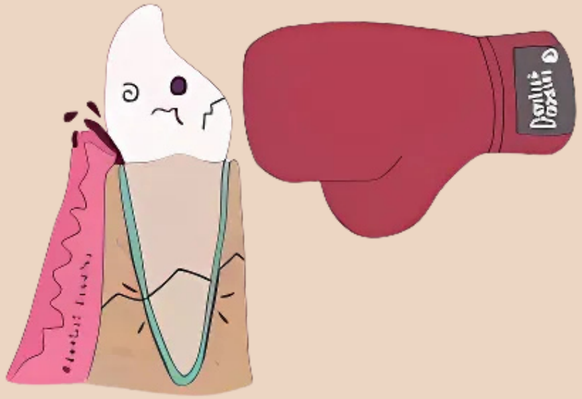

Protocolo del MINSAL

PREGUNTAS PRIORIZADAS SOBRE FRACTURAS RADICULARES, FRACTURAS CORONARIAS Y FRACTURAS CORONO-RADICULARES EN DENTICIÓN PERMANENTE

1. En personas con fractura radicular intraalveolar de un diente permanente joven (ápice abierto) o adulto ¿Se debe “realizar acceso cavitario durante la atención de urgencia” en comparación a “no realizar”?
2. En personas con fractura radicular en tercio medio de un diente permanente ¿Se debe “estabilizar con férula rígida” en comparación a “estabilizar con férula flexible”?
3. En personas con fractura radicular cervical de diente incisivo permanente, ¿Se debe “estabilizar con férula rígida” en comparación a “realizar exodoncia del fragmento coronario”?
4. En personas con fractura coronaria complicada de un diente permanente ¿Se debe “realizar pulpotomía parcial con biocerámicos” en comparación a “realizar pulpotomía parcial con hidróxido de calcio”?

Ministerio de Salud

Gobierno de Chile

Protocolo recomendado por MINSAL

- **Acceso cavitario (trepanación) durante la atención de urgencia versus no realizar en personas con fractura radicular intraalveolar de un diente permanente joven (ápice abierto) o adulto**

→ En personas con fractura radicular intraalveolar de un diente permanente, el Ministerio de Salud sugiere no realizar acceso cavitario (trepanación) durante la atención de urgencia.

- **Estabilización con férula en personas con fractura radicular en tercio medio de un diente permanente**

→ En personas con fractura radicular en tercio medio de un diente permanente el Ministerio de Salud sugiere usar férula rígida o férula flexible.

Recomendación
Condicional en Contra

Certeza de la Evidencia
Muy baja

Ministerio de Salud

Gobierno de Chile

Protocolo recomendado por MINSAL

- **Estabilización con férula rígida en personas con fractura radicular cervical de diente incisivo permanente**

Férula rígida por sobre realizar exodoncia del fragmento coronario.

- **Pulpotomía parcial en personas con fractura coronaria complicada de un diente permanente**

→ pulpotomía parcial con hidróxido de calcio o con biocerámicos.

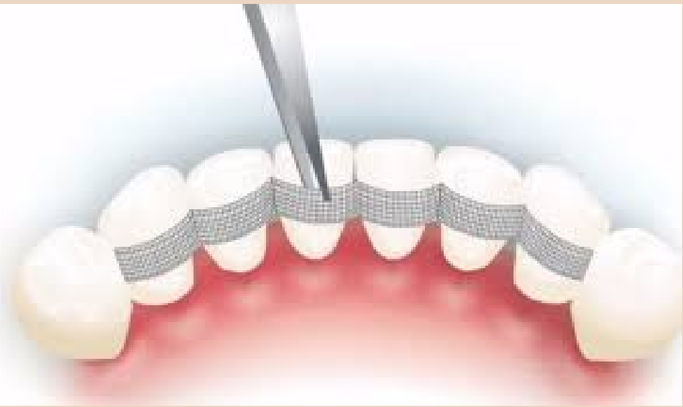

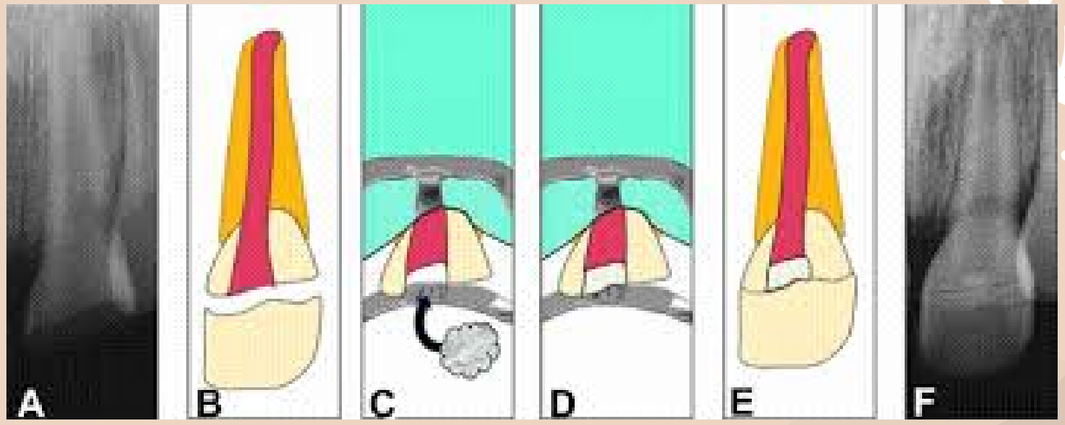

Recomendación
Condicional en Contra

Certeza de la Evidencia
Muy baja

Protocolo para TDA en dentición permanente

Protocolos clínicos para infracciones de esmalte

Fractura incompleta (crack) del esmalte, sin pérdida dentaria.
Test de sensibilidad normales, movilidad normal y sin anomalías radiografícas

Tratamiento:

- Infracciones severas.
- Si no es así, no es necesario ningún tratamiento.

Protocolos clínicos para fracturas coronarias no complicadas que involucra esmalte

- Sin signos de dentina expuesta.
- Movilidad normal.
- Pruebas de sensibilidad pulpar generalmente positiva
- Perdida de esmalte visible radiográfica mente.

Tratamiento:

- Si el fragmento del diente está disponible, puede ser adherido de nuevo en el diente
- De forma alternativa, dependiendo de la extensión y localización de la fractura, los bordes del diente pueden ser suavizados o puede realizarse una restauración.

Protocolo para TDA en dentición permanente

Dientes permanentes: Protocolos clínicos para fracturas coronarias no complicadas que involucran esmalte y dentina

- Una fractura coronaria que involucra esmalte y dentina sin exposición pulpar.
- Perdida de esmalte y dentina visible.
- Movilidad normal
- Pruebas de sensibilidad pulpar generalmente positivas
- No sintomatología a percusión o palpación
- Fragmentos no presentes deben ser tenidos en cuenta:

- Si fragmento está desaparecido y hay lesiones de tejidos blandos, radiografías del labio y/o mejilla estarían indicadas para buscar por fragmentos dentarios y/o cuerpos extraños.

<u>Tratamiento:</u>

- Si el fragmento del diente está disponible, puede ser adherido de nuevo en el diente. El fragmento debe ser rehidratado por inmersión en agua o suero salino durante 20 minutos antes de adherirlo.
- Cubrir la dentina expuesta con ionómero de vidrio o usar adhesivo y composite
- Si la dentina expuesta está cercana a la pulpa, a 0,5mm (mancha rosa pero sin sangrado), colocar una protección con Hidróxido de Calcio y cubrir con un material como ionómero de vidrio.

Protocolo para TDA en dentición permanente

Dientes permanentes: Protocolos clínicos para fracturas coronarias complicadas

Una fractura coronaria que involucra esmalte y dentina con exposición pulpar.

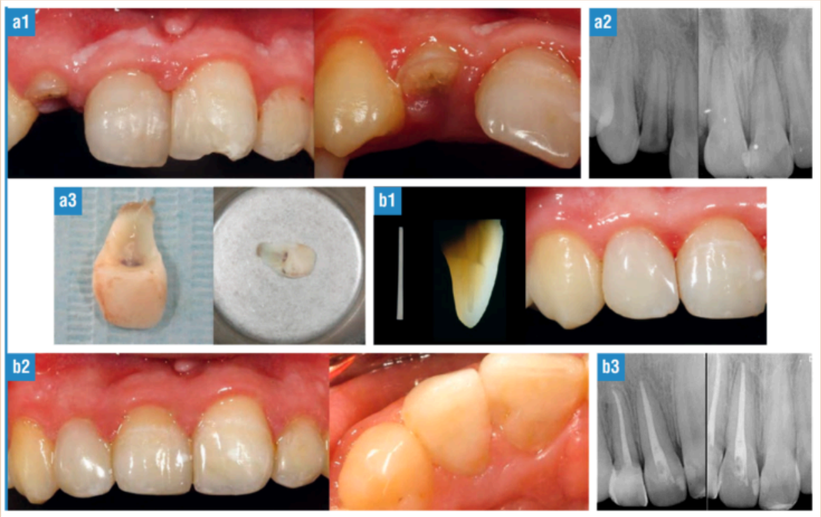

- Perdida de esmalte y dentina visible.
- Movilidad normal
- No sintomatología a percusión o palpación
- Pulpa expuesta es sensible a estímulos (aire, frío, dulce)
- Fragmentos no presentes deben ser tenidos en cuenta, ya que si el fragmento está desaparecido y hay lesiones de tejidos blandos, radiografías del labio y/o mejilla estarían indicadas para buscar por fragmentos dentarios y/o cuerpos extraños.

<u>Tratamiento:</u>

- En dientes con ápice inmaduro, es muy importante preservar la pulpa. La pulpotomía parcial o recubrimiento directo están recomendados con el objetivo de promover el desarrollo radicular.
- Una pulpotomía pulpotomía parcial, es también el tratamiento recomendado en dientes con desarrollo radicular completo.
- Hidróxido de Calcio sin fraguado o cementos de silicato cálcico
- Si se requiere un poste para la retención coronaria en un diente maduro con formación radicular completa, el tratamiento de conductos sería la opción de tratamiento indicado.
- Si el fragmento del diente está disponible, puede ser adherido de nuevo tras rehidratación del fragmento y el tratamiento de la pulpa.
- En ausencia de un fragmento intacto para ser adherido, cubrir la dentina expuesta con ionómero de vidrio o usar adhesivo y composite.

Protocolo para TDA en dentición permanente

Dientes permanentes: Protocolos clínicos para fracturas corono-radiculares complicadas

Una fractura coronaria que involucra esmalte dentina cemento y pulpa (Nota: Fracturas coronoradiculares generalmente se extienden por debajo del margen gingival)

- Movilidad normal.
- Dolor a la percusión.
- Fragmento coronal, mesial o distal está generalmente presente y móvil.
- La extensión de la fractura debe ser evaluada.
- La extensión apical de la fractura generalmente no es visible.
- Fragmentos no presentes deben ser tenidos en cuenta, ya que si el fragmento está desaparecido y hay lesiones de tejidos blandos, radiografías del labio y/o mejilla estarían indicadas para buscar por fragmentos dentarios y/o cuerpos extraños.
- Radiografías recomendadas: Radiografía oclusal, radiografía periapical paralela, dos radiografías adicionales del diente con diferentes angulaciones horizontales
- CBCT puede ser considerado para una mejor visualización de la fractura, su extensión y su relación con el hueso marginal.

<u>Tratamiento:</u>

- Hasta la planificación del tratamiento, debe intentarse una estabilización temporal del fragmento móvil al diente o dientes adyacentes o al fragmento no móvil.
- Si la pulpa no está expuesta, retirar el fragmento coronal móvil y considerar la restauración.
- Cubrir la dentina expuesta con ionómero de vidrio o usar adhesivo y composite. Futuras opciones de tratamiento:
  - El plan de tratamiento depende, en parte, de la edad del paciente y la cooperación que anticipa. Las opciones incluyen:
    - Extrusión ortodóntica del fragmento apical no móvil, seguido de su restauración, extrusión quirúrgica, tratamiento de conductos y restauración si la pulpa se necrosa e infecta, submergencia de la raíz, reimplante intencional con o sin rotación de la raíz, extracción, autotrasplante.

Protocolo para TDA en dentición permanente

Dientes permanentes: Protocolos clínicos para fracturas corono-radiculares complicadas

Una fractura coronaria que involucra esmalte dentina cemento y pulpa (Nota: Fracturas coronoradiculares generalmente se extienden por debajo del margen gingival)

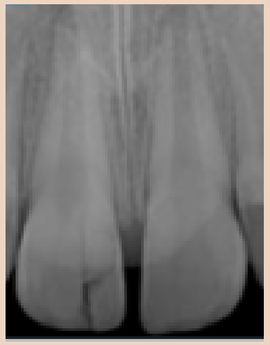

- Dolor a la percusión.
- Pruebas de sensibilidad pulpar generalmente positivas.
- Fragmento coronal, mesial o distal está generalmente presente y móvil.
- La extensión de la fractura debe ser evaluada.
- La extensión apical de la fractura generalmente no es visible.
- Fragmentos no presentes deben ser tenidos en cuenta ya que si el fragmento está desaparecido y hay lesiones de tejidos blandos, radiografías del labio y/o mejilla estarían indicadas para buscar por fragmentos dentarios y/o cuerpos extraños.
- Radiografías recomendadas: Radiografía oclusal, radiografía periapical paralela, dos radiografías adicionales del diente con diferentes angulaciones horizontales
- CBCT para una mejor visualización de la fractura, extensión y su relación con el hueso marginal.

<u>Tratamiento:</u>

- Hasta la planificación del tratamiento, debe intentarse una estabilización temporal del fragmento móvil al diente o dientes adyacentes
- En dientes con formación radicular incompleta, es muy recomendable preservar la pulpa mediante una pulpotomía parcial. Hidróxido de Calcio sin fraguado o cementos de silicato cálcico.
- En dientes con formación completa de la raíz, la remoción de la pulpa está generalmente indicada: Cubrir la dentina expuesta con ionómero de vidrio o usar un adhesivo y composite.

Protocolo para TDA en dentición permanente

Dientes permanentes: Protocolos clínicos para fracturas radiculares

Una fractura de la raíz, involucran do dentina, pulpa y cemento. La fractura puede ser horizontal, oblicua o una combinación de ambas

- El segmento coronal puede ser móvil y estar desplazado.
- El diente puede presentar dolor a la percusión.
- Los test de sensibilidad pueden ser negativos inicialmente, indicando un daño temporal o permanente.

- La fractura puede estar localizada a cualquier nivel de la raíz.
- Radiografías recomendadas: Radiografía oclusal, radiografía periapical paralela, dos radiografías adicionales del diente tomadas con diferentes angulaciones verticales u horizontales, las fracturas radiculares pueden no ser detectadas sin otras técnicas de radiología adicionales, CBCT puede ser considerado para determinar la localización, extensión y dirección de la fractura.

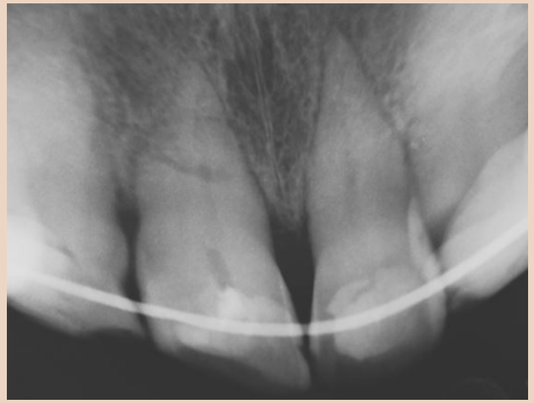

<u>Tratamiento:</u>

- Reposicionar el fragmento coronal lo antes posible y comprobar la reposición radiográficamente.
- Estabilizar el fragmento coronal móvil con una ferulización flexible durante 4 semanas.
- Las fracturas cervicales tienen el potencial para curar.
- No debería iniciarse el tratamiento endodóntico en la cita de emergencia.
- Recomendable monitorizar la curación de la fractura durante al menos 1 año.
- La necrosis pulpar e infección pueden desarrollarse posteriormente.
- En dientes inmaduros donde la línea de fractura es cervical y por encima de la crestaalveolar, con un fragmento coronal muy móvil, la remoción del fragmento coronal seguido del tratamiento de conductos y restauración con un poste será probablemente requerido.

¿Cómo actuar frente a un traumatismo dental?

Referencias

- https://www.saludtarapaca.gob.cl/wp-content/uploads/2023/11/RYCR-TRAUMATISMO-DENTOALVEOLAR.pdf
- https://www.ortodoncia.ws/publicaciones/2012/art-34/
- https://institutoideod.es/fracturas-corono-radiculaes/
- https://dentaltraumaguide.org/es/diagnosis1_rootfracture-intrusion/
- https://diprece.minsal.cl/garantias-explicitas-en-salud-auge-o-ges/manejo-de-la-urgencia-de-traumatismos-dentoalveolares/recomendaciones/
- https://diprece.minsal.cl/wp-content/uploads/2023/12/Final-RE-GPC-TDA_2023_v3.pdf
- https://www.clinicadentalurbina.com/noticias/traumatismodental/#:~:text=Cu%C3%A1les%20son%20las%20causas%20comunes,que%20los%20dientes%20se%20rompan.
- https://www.odontologia33.com/clinica/conservadora/10184/cuales-son-los-factores-de-riesgo-signos-y-sintomas-de-las-fracturas-radiculares-verticales.html
- http://scielo.sld.cu/scielo.php?script=sci_arttext&pid=S1727897X2010000600012#:~:text=La%20fractura%20horizontal%20del%20tercio,asintom%C3%A1tico%20y%20no%20requiere%20tratamiento.
- https://iadt-dentaltrauma.org/wp-content/uploads/2024/02/Spanish-IADT-guidelines-FULL-new-REV.pdf?utm_source=chatgpt.com

Preguntas

¡Gracias por su atención!